

ПРОФИЛАКТИКА СПАЕЧНОГО ПРОЦЕССА ПРИ ПОВРЕЖДЕНИИ СУХОЖИЛИЙ

А.Н. Зохилов, П.В. Ковалёв, О.С. Кичигина, Р.Ф. Аджалов, Е.В. Горбань

Аннотация. Рассматривается способ профилактики спаечного процесса при повреждении сухожилий.

Ключевые слова: спаечный процесс, сухожилия, профилактики спаек, барьерный эффект.

По разным данным от 20% до 75% операций на сухожилиях заканчиваются неудовлетворительными результатами лечения, которые связаны в первую очередь с повреждением собственного скользящего аппарата.

Существуют способы профилактики образования спаек при повреждении сухожилий. Все способы имеют ряд недостатков, которые связаны с незначительной эффективностью. Методы профилактики подразделяются на: барьерные, не барьерные и смешанные. Не барьерные методы заключаются в применении различных химических и биологических препаратов как системно, так и местно. Барьерные – в применении гелей, биологических пленок, химических пленок (рассасывающихся и не рассасывающихся), идея которых – разобщение сухожилия от окружающих тканей на время заживления. Смешанные методы применяются в сочетании обоих перечисленных способов. Очевидно, что разделение травмированных поверхностей в течение 5-7 дней должно теоретически помочь нормальному заживлению, независимо от изменяющихся биохимических процессов. По этой причине, "барьеры" могут быть прямым и простым средством для сокращения или предотвращения спаек. Хотя концепция "барьера" проста, он должен соответствовать ряду требований, чтобы найти широкое применение в клинической практике (Di Zerega G.S., 1994; Wiseman D., 1994). "Барьер" должен быть эффективным в присутствии крови, экссудата, должен быть безопасен, инертен, т.е. не быть очагом воспаления, инфекции, фиброза, не должен инкапсулироваться, не препятствовать питанию сухожилия. "Барьер" должен полностью растворяться, быть удобным и легким в применении (в том числе при лапароскопии) (Panay N., Lower A.M., 1999), по возможности не нуждаться в креплении с помощью швов. Однако, имеющиеся барьерные методы, не обладают всеми перечисленными качествами. Зачастую, они препятствуют питанию сухожилий, удлиняя тем самым период регенерации. В связи с этим продолжается поиск способов и препаратов наиболее оптимальных для профилактики спаек сухожилий.

Улучшение результатов лечения повреждений сухожилий путем уменьшения спаечного процесса.

Проводя поиск подходящих противоспаечных барьерных препаратов, мы остановились на медицинском клее «сульфакрилат», который применяется: в хирургии желудочно-кишечного тракта для герметизации швов и анастомозов с гемостатической целью. Этот клей имеет широкий диапазон применения при выполнении оперативных вмешательств после травматических повреждений паренхиматозных органов, реконструктивных оперативных вмешательств на желчных путях, мочевыводящих путях, при закрытии внутренних грыжевых ворот с использованием синтетического материала и т.д.

Клей «сульфакрилат», обладает следующими свойствами

- Бактерицидная активность
- Высокая прочность, эластичность и герметичность клеевой пленки:
- Биодигрируемость в течение 30 суток
- Гемостатическое действие
- Скорость полимеризации 10-30 секунд
- Высокая текучесть

Оценивая свойства клея, мы использовали его в эксперименте для профилактики спаечного процесса при повреждении сухожилий в качестве «барьерного» препарата.

Эксперименты проводили на 10 беспородных, здоровых, половозрелых собаках, массой 8-10 кг. 5 собак составили опытную группу, а остальные 5 - контрольную.

Эксперимент с опытной группой производили под общей анестезией следующим образом:

- производили разрез в области ахиллова сухожилия;
- послойно вскрывали сухожилие;
- после поперечного пересечения сшивали его швом по Розову;
- на сшитое сухожилие наносили тонкий слой медицинского клея, который высыхал через 10-20 секунд с образованием тонкой эластичной пленки;
- внутреннюю часть вскрытого паратенона также обрабатывали клеем, и после того как клей высыхал, паратенон ушивали;
- ушивали кожу.

На представленный способ нами был получен патент №2426536(Способ профилактики спаечного процесса при повреждении сухожилий).

Эксперимент с контрольной группой производили по аналогии с опытной, но без применения клея. В послеоперационном периоде на 30-е сутки животные вы-

водились из эксперимента передозировкой эфирного наркоза. Животные подвергались аутопсии с последующей тщательной визуальной оценкой спаечного процесса между сухожилием, паратеноном и окружающими тканями. Для более точного изучения спаечного процесса между сухожилием и паратеноном провели их гистологическое исследование по общепринятой методике с фиксацией в нейтральном формалине, заливкой в парафин, окраской срезов гематоксилин-эозином.

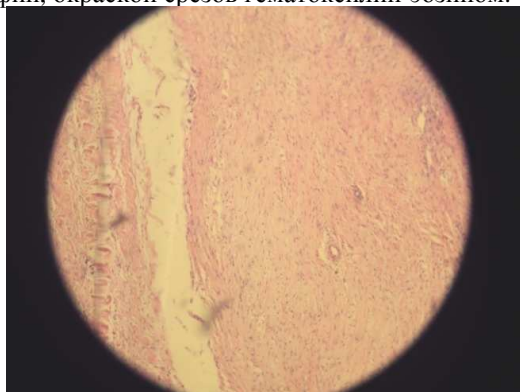


Рисунок 1 – Гистологический срез сухожилия собак опытной группы

Макроскопическое исследование препаратов опытной группы показало наличие подвижности сухожилия в области шва. При осмотре зоны повреждения, сухожилие имеет обычный цвет, толщину и прочную зону сращения. При гистологическом исследовании препаратов опытной группы между сухожилием и паратеноном в зоне нанесения клея спаек не обнаружено (рисунок 1).

В контрольной группе при макроскопическом исследовании наблюдалось ограничение подвижности сухожилия из-за спаечного процесса. При гистологическом исследовании препаратов контрольной группы выявлен спаечный процесс в области шва сухожилия (рисунок 2).

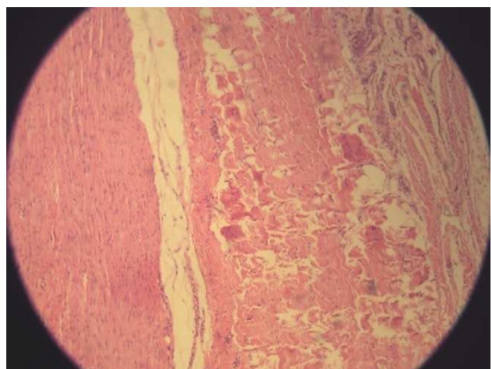


Рисунок 2 – Гистологический срез сухожилия собак контрольной группы

Проведенные исследования позволили сделать следующие выводы:

- предлагаемый способ обладает барьерным эффектом;
- использование клея не препятствует питанию сухожилия;
- применение клея уменьшает процесс образования спаек;
- с учетом полученных результатов возможно применение его в клинике для профилактики спаечного процесса при травмах сухожилий.

Список использованных источников

- 1 Басов В.З., Сигарев А.М., Овчинникова С.З. Профилактика рубцово-спаечного процесса у больных с тяжелыми повреждениями сухожилий // VII съезд травматологов-ортопедов России: Тез. докл. – Новосибирск, 2002. – Т. 1. - С. 390-391.
- 2 Вершинин В.П., Прохоров В.П. Хирургия сухожилий // Труды Астраханского медицинского института. – Волгоград, 1974. – Т. 24. – С. 10-11.
- 3 Гришин И.Г., Кодин А.В. Функциональная диагностика и современные методы восстановительного лечения больных с повреждениями сухожилий сгибателей пальцев кисти // Травматология и ортопедия России. – 1998 - № 1. - С. 64-73.
- 4 Дегтерева С.И. Пластика сухожилий кисти и пальцев с использованием ткани регенерата // Актуальные вопросы травматологии и ортопедии. – М., 1972. – Вып. 5. – С. 12-16.
- 5 Еськин Н.А., Кузьменко В.В., Коршунов В.Ф. Ультрасонографическая диагностика повреждений сухожилий кисти // Вестник травматологии и ортопедии им. Н.Н. Пирогова. – 2001. - № 2. – С. 51-60.
- 6 Ломая М.П. О некоторых подходах к оценке результатов шва сухожилий сгибателей кисти и пальцев // Патология кисти. Диагностика, лечение и реабилитация. – СПб., 1994. – С. 57-62.
- 7 Розов В.И. Повреждения сухожилий кисти и пальцев и их лечение. – Л.: Медгиз, 1952. - 192 с.
- 8 Стасюк А.М. Восстановление сгибательного аппарата кисти после повреждения сухожилий в «критической зоне» // VII съезд травматологов-ортопедов России: Тез. докл. – Новосибирск, 2002. – Т. 2. - С. 295.
- 9 Тарасов А.Н. К вопросу об изоляции сухожильного шва // Ортопедия, травматология. – 1997. - № 4. – С. 117-121.

Информация об авторах

Зохилов Алишер Нобоварович, ординатор кафедры травматологии, ортопедии и ВПХ ФГБОУ ВПО «Курский государственный медицинский университет», тел. 8-951-312-45-33, E-mail: zochirov@mail.ru

Ковалёв Петр Владимирович, кандидат медицинских наук, доцент кафедры травматологии, ортопедии и ВПХ ФГБОУ ВПО «Курский государственный медицинский университет»

Кичигина Ольга Сергеевна, ординатор кафедры хирургии ФГБОУ ВПО «Курский государственный медицинский университет»

Аджалов Рагиб Физули Оглы, интерн кафедры хирургии ФГБОУ ВПО «Курский государственный медицинский университет»

Горбань Евгений Викторович, подполковник медицинской службы