

© С.А.Алиев, Э.С.Алиев, 2006
УДК [616.346.2-002-06:616.346-002]-089

С.А.Алиев, Э.С.Алиев

ЭВОЛЮЦИЯ СПОСОБОВ ПЕРИТОНИЗАЦИИ КУЛЬТИ ЧЕРВЕОБРАЗНОГО ОТРОСТКА ПРИ ОСТРОМ ДЕСТРУКТИВНОМ АППЕНДИЦИТЕ, ОСЛОЖНЕННОМ ТИФЛИТОМ

Кафедра хирургических болезней № 1 (зав. — проф. Г.А.Султанов) Азербайджанского медицинского университета, г. Баку

Аппендикс никогда не жалуется: он или пронзительно кричит, или остается безмолвным.

W.Lawrence

Ключевые слова: аппендицит, тифлит, аппендэктомия, культя червеобразного отростка, обработка, перитонизация.

Проблема лечения острого аппендицита традиционно продолжает оставаться одним из актуальных вопросов неотложной абдоминальной хирургии, несмотря на то, что послеоперационная летальность при этом заболевании составляет 0,1–0,4% [2, 9, 15, 26, 30, 32–34, 36], достигая в группе больных с гангренозно-перфоративным аппендицитом 3–5% [3]. Несмотря на то, что за последние годы, наряду с традиционными методами, в хирургии острого аппендицита применяется диагностическая и лечебная эндоскопия (лапароскопия), инвазивность которой полностью оправдывается высокой информативностью и эффективностью [13, 14, 27], в технических приемах, используемых при выполнении классической аппендэктомии, существенных изменений не произошло. Неудовлетворительные результаты лечения острого аппендицита во многом обусловлены различными послеоперационными осложнениями, развившимися у 9,9–21% больных, среди которых доминирующими являются гнойно-воспалительные процессы (перитонит, абсцессы брюшной полости, кишечные свищи и т. п.), возникающие нередко в результате несостоятельности культи червеобразного отростка (КЧО) при наличии инфильтративно-деструктивных измене-

ний в стенке слепой кишки и основания отростка, прорезывании швов, а также при дефектах техники и неадекватном выборе метода обработки культи [19, 28, 32].

Техника аппендэктомии, её этапы и детали достаточно подробно и четко изложены в соответствующих руководствах. Важно лишь скрупулезно следить за последовательностью выполнения всех звеньев операционной программы, без которых немислима какая бы то ни была хирургическая операция. Общеизвестно, что одной из неотъемлемой частей техники операции, а также наиболее ответственным этапом вмешательства является укрытие КЧО. Однако общепринятый классический способ перитонизации культи путем погружения её в стенку слепой кишки двойным кисетным швом или кисетным и Z-образными швами неприемлем в условиях воспалительной инфильтрации и деструкции основания отростка и стенки слепой кишки, так как ригидная и неподатливая ткань слепой кишки при затягивании кисетного шва прорезывается, а вынужденное наложение широкого кисетного шва ведет к образованию замкнутой септической полости, что способствует несостоятельности кисетного шва с последующим развитием различных послеоперационных гнойно-воспалительных осложнений [28]. В связи с этим при аппендэктомии хирурги стремятся применять способы, при которых такая полость не возникала бы и создавались

бы условия для неосложненного заживления КЧО [16, 19]. Немаловажная задача состоит также в том, чтобы по возможности уменьшить опасные последствия такой методики путем уменьшения размеров КЧО [19], а опасность образования «септической» полости нивелируется, если диаметр кисетного шва соответствует размеру КЧО, а слизистая оболочка последней иссечена [29]. Следовательно, успех этого «стандартного» вмешательства в значительной степени зависит от обоснованного выбора нетипичного (неклассического) варианта операции в нестандартных ситуациях, возникающих нередко при деструктивных формах острого аппендицита [10]. Таким образом, методика обработки «трудной» КЧО, особенно её перитонизация в условиях воспалительной инфильтрации купола слепой кишки и тифлита, несмотря на значительный опыт хирургов в отношении аппендэктомии, остается еще полностью нерешенным вопросом. Широкий диапазон предложенных различных способов перитонизации КЧО, применяемых в практической работе даже одной и той же клиники, еще раз свидетельствует о сложности указанной задачи и трудности выбора оптимальной методики оперативного пособия у больных данной категории [26]. Опасность возникновения несостоятельности швов КЧО после аппендэктомии с развитием перитонита, а в лучшем случае с образованием кишечных свищей остается также достаточно реальной [6, 8, 19, 20, 25, 26]. Это объясняется тем, что процесс заживления инвагинированной культи почти всегда проходит через стадию продуктивного воспаления и развития абсцесса. Идея перитонизации КЧО при выполнении аппендэктомии принадлежит Treves (1887), а впервые П.И.Дьяконов в 1902 г. выполнил её, применив при этом кисетный шов [цит. по 19]. Для предупреждения развития гнойно-воспалительного процесса в замкнутой полости КЧО П.И.Дьяконов рекомендовал не перевязывать культи, а погружать её в просвет слепой кишки, предварительно пережав основание отростка. В связи с опасностью возникновения внутрикишечного кровотечения в классическом варианте метод широкого распространения не получил, а применяется с предварительной перевязкой культи с использованием рассасывающегося шовного материала. В.И.Колесов [9] в своей известной монографии «Клиника и лечение острого аппендицита» написал: «Всякое закрытие стенки полого органа должно заканчиваться перитонизацией». Это правило остается незыблемым для всех хирургов. При деструктивных формах острого аппендицита, нередко

сопровождающихся выраженным воспалительно-инфильтративным изменением купола слепой кишки (т. е. тифлитом), а также при наличии деструкции и перфорации червеобразного отростка у основания, обработка и перитонизация его культи с применением традиционных методов не только представляют значительные технические трудности, а порой невозможны из-за ригидности и неподатливости стенки купола слепой кишки и прорезывания швов. Использование указанных способов в этих ситуациях может оказаться рискованным, так как возникает опасность несостоятельности КЧО, встречающаяся в 0,1–0,37% случаев и приводящая к развитию тяжелых послеоперационных осложнений (перитонит, межкишечные абсцессы, кишечные свищи, спаечный процесс и т. п.), являющихся основной причиной летальных исходов в 5,4–9,7% наблюдений [10, 28].

По данным литературы, частота возникновения кишечных свищей после аппендэктомии по этой причине колеблется в очень широких пределах, составляя от 0,1 до 12% [6, 9, 17–19, 25, 35]. Клинические наблюдения Т.Н.Богницкой показывают более высокие цифры этого осложнения — 49,3% [цит. по 8]. Предложенные некоторыми авторами [5, 6, 11, 12, 21, 23, 26, 28] различные варианты перитонизации КЧО при выраженных воспалительно-инфильтративных изменениях купола слепой кишки и тифлите не могут быть признаны идеальными методами из-за ряда недостатков. Сущность этих способов варьирует довольно широко: от применения простых узловых швов и создания тканевого «валика» по линии шва КЧО из отсепарированного серозно-мышечного слоя купола слепой кишки до использования лоскута из париетальной брюшины, медицинского клея и соединительных полимерных пленок на антимикробной основе.

И.Л.Ротков [23] при наличии значительной воспалительной инфильтрации купола слепой кишки для укрытия КЧО рекомендует наложение инвагинирующих узловых швов, отступив от зоны воспалительных изменений на 2–2,5 см. Разделяя мнение Я.Я.Татти и О.В.Ванюковой [31], мы считаем, что такой способ обработки может привести к образованию в области купола слепой кишки замкнутой полости с последующим прогрессированием гнойно-воспалительного процесса, т. е. абсцедированию культи, несостоятельности швов и перитониту. В.В.Жебровский и соавт. [6] для уменьшения риска возникновения подобных осложнений считают целесообразным укрытие КЧО отдельными узловыми швами с использованием синтетиче-

ских нитей на атравматичной игле и перитонизацию этого участка большим сальником. По мнению авторов, у некоторых больных оправданы экстериоризация слепой кишки и даже наложение цекостомы с целью предотвращения развития перитонита и образования кишечного свища. В.И.Русаков [24] в аналогичных ситуациях предлагает погружать КЧО узловыми швами или оставлять непогруженной культю свободной в брюшной полости с обязательным подведением к ней дренажной трубки. Применяемый детскими хирургами [7] так называемый лигатурный способ обработки КЧО, хотя и давно оставлен из-за порочности метода, обоснован анатомическими особенностями (тонкостью) стенки слепой кишки у детей, опасениями проколоть её во время наложения кисетного шва или возможностью стенозирования инвагинированной культей области илеоцекального клапана (баугиниевой заслонки) слепой кишки [23].

Ряд авторов [12] предлагают перитонизировать КЧО путем наложения отдельных погружных серо-серозных узловых швов с дополнительной фиксацией этого участка к париетальной брюшине. Преимущество данного способа заключается в том, что подшиванием измененного купола слепой кишки к париетальной брюшине изолируется воспалительный очаг от остальных отделов брюшной полости. Недостатком является то, что в случае прогрессирования воспалительных изменений возникает опасность развития спаечного процесса. С целью повышения герметичности и надежности КЧО А.С.Саидхановым и Г.З.Каримовым [28] разработан способ формирования тканевого «валика» по линии шва из отсепарированного серозно-мышечного слоя слепой кишки путем наложения гофрирующих швов. По мнению авторов, преимущество аппендэктомии по предложенному способу заключается в широком соприкосновении и тесном прилегании однородных тканей за счет гофрирующих швов и асептичности операции. Однако мы считаем, что данная методика может применяться с большой осторожностью, особенно у больных с выраженным флегмонозным тифлитом.

Интерес представляет предложение Ю.А.Ратнера [22], который при вовлечении в воспалительно-деструктивный процесс купола слепой кишки рекомендовал не пересекать отросток и не погружать его культю кисетным швом в стенку слепой кишки, а клиновидным разрезом иссекать воспалительно-измененный купол слепой кишки и удалять его вместе с червеобразным отростком с последующим зашива-

нием дефекта узловыми швами. Выбор подобной тактики автором мотивирован опасностью развития воспалительных (ложных) опухолей слепой кишки в области инфильтративно измененного купола вскоре после аппендэктомии. По мнению автора, этому способствует наличие «слепого мешка» и замкнутой полости, образующейся при погружении лигированной инфицированной культи отростка в инфильтративно-измененную стенку слепой кишки, которое сопровождается выраженным продуктивным воспалительным процессом. Аналогичного мнения придерживаются и другие авторы [19]. Однако применение такого способа вряд ли обоснованно из-за опасности возникновения несостоятельности швов. При деструктивных формах острого аппендицита и наличии воспалительной деструкции основания червеобразного отростка и инфильтрации стенки слепой кишки И.П.Шатиловым [34] предложен субсерозный способ аппендэктомии. Сущность методики заключается в том, что у основания отростка продольно рассекают и циркулярно расслаивают серозно-мышечный слой. Десерозированное таким способом основание отростка отдельно перевязывают, а отросток отсекают. Для перитонизации культи на выкроенную серозную оболочку накладывают обвивной шов из тонкой капроновой нити. На основании опыта 340 операций при деструктивных формах острого аппендицита автором показано, что субсерозная аппендэктомия как пластический метод укрытия КЧО позволяет надежно и герметично перитонизировать культю, не вызывая микроциркуляторных расстройств в стенке слепой кишки, что создает благоприятные предпосылки для регрессии последствий воспалительно-деструктивных изменений в слепой кишке. Однако, разделяя мнения других авторов [4, 28], мы считаем, что этот способ вряд ли выполним при наличии гангрены или перфорации основания отростка. В.С.Савельев и Б.Д.Савчук [26] при невозможности погрузить КЧО из-за ригидности стенки слепой кишки рекомендуют на основании отростка накладывать лигатуру шелковой нитью и произвести электротермическую и химическую обработку культи, т. е. выжигать выступающую слизистую оболочку электрокоагулятором или фенолом и оставлять культю свободной в брюшной полости. Если все же нет уверенности в надежном наложении лигатуры на культю, то к ней подводят перчаточный-марлевый тампон. При выраженных явлениях сопутствующего тифлита, когда ни перевязать культю и ни погрузить её не представляется возможным, эти же авторы предлагают

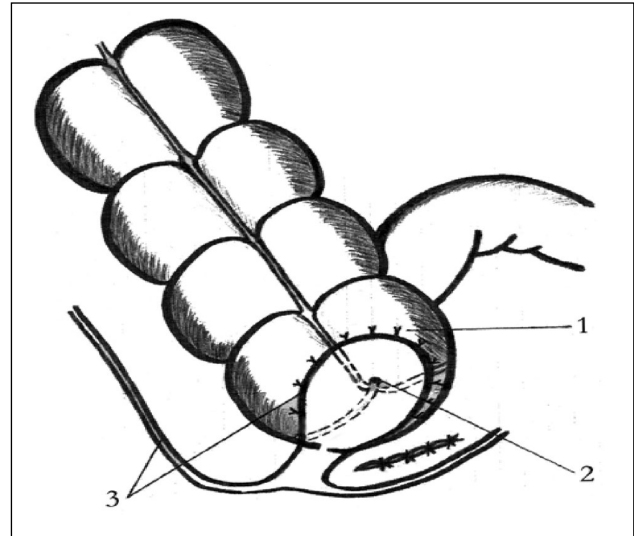
подшивать слепую кишку (при её подвижности) в окружности операционной раны по типу цекопексии (цекостомии). При воспалительно-инфильтративном изменении купола слепой кишки они считают обоснованным погружения КЧО двумя полукусетными или даже отдельными швами. В то же время эти авторы скептически относятся к применению так называемых самопогружающих швов из-за опасности инфицирования погружающей лигатуры, следствием чего может быть возникновение абсцесса или даже перитонита. По их мнению, при ненадежном укрытии культи допустима также экстраперитонизация купола слепой кишки. При неуверенности в надежной герметизации КЧО у больных с выраженными воспалительно-инфильтративными изменениями купола слепой кишки и деструкции основания отростка экстраперитонизацию слепой кишки, как действенную профилактическую меру для предупреждения различных послеоперационных инфекционных осложнений, рекомендуют и другие авторы [34]. В то же время Ю.Т.Коморовский [10], признавая экстраперитонизацию слепой кишки как порочное вмешательство, считает целесообразным применять эту операцию по строгим показаниям, в редких случаях, при деструкции забрюшинного отдела слепой кишки, сочетанной с флегмоной забрюшинного пространства, дополняя её цекооментопексией. А при некрозе купола слепой кишки у основания отростка автор допускает возможность выполнения аппендэктомии в сочетании с резекцией купола. Я.Я.Татти и О.В.Ванюкова [31] при обширной воспалительной инфильтрации купола слепой кишки вокруг основания деструктивно-измененного червеобразного отростка, когда другие способы перитонизации технически крайне затруднительны, рекомендуют методику укрытия КЧО париетальной брюшной без предварительной герметизации измененного купола слепой кишки. Преимущество предложенного метода перитонизации заключается в том, что при этом воспалительно-измененный участок слепой кишки и КЧО изолируются от органов брюшной полости. Однако ряд технических деталей перитонизации остаются все же непонятными, так как авторами не указано как осуществляется укрытие: с предварительным выкраиванием лоскута из париетальной брюшины или без него. Мы считаем, что если перитоноцекопексия выполняется без предварительного выкраивания лоскута из париетальной брюшины, то при атипичном расположении отростка или фиксированной и немобильной слепой кишке он вряд ли может быть выполнен. С другой

стороны, небольшое число клинических наблюдений авторов (способ применен всего у 4 больных), на наш взгляд, недостаточно для окончательного вывода о целесообразности рекомендации предложенной методики для широкого использования. При воспаленной и отечной стенке купола слепой кишки А.Е.Костиным [11] предложен способ перитонизации КЧО путем выкраивания П-образного лоскута из брюшины правого бокового кармана, с таким расчетом, чтобы по площади он был больше измененного участка купола слепой кишки. В зоне неизменной стенки лоскут фиксируют узловыми швами к куполу слепой кишки по окружности воспаленного участка. Дефект париетальной брюшины после выкраивания лоскута не перитонизируют, а используют для выведения дренажной трубки. По данным автора, способ оказался эффективным у 42 больных с деструктивным аппендицитом. Предложенный способ, как нам представляется, в практическом отношении является наиболее выгодным: осуществляется надежная герметизация КЧО и измененного купола слепой кишки лоскутом из брюшины. Однако неушитый участок дефекта на париетальной брюшине после выкраивания заплата, нам кажется, может оказаться опасной зоной для распространения инфекционно-воспалительного процесса на брюшную стенку и забрюшинную клетчатку, а также может способствовать развитию спаечного процесса с соответствующей клиникой кишечной непроходимости. У больных с деструктивными формами острого аппендицита, сочетающимися с воспалительно-некротическими изменениями стенки слепой кишки, А.П.Власовым и соавт. [4] применен способ экстраперитонизации купола путем фиксации к нему париетального листка брюшины с использованием съемных монофиламентных швов, который обеспечивает надежную изоляцию купола слепой кишки от брюшной полости и способствует формированию полноценного рубца, не влияющего на функцию органа. При резкой воспалительной инфильтрации слепой кишки с целью профилактики несостоятельности швов Ю.М.Полоус и В.Л.Напастюком [21] предложен неоперативный способ герметизации КЧО и купола слепой кишки. С этой целью авторы применили эластические соединительные полимерные пленки на антимикробной основе: гентамицина, диоксида и хиноксидина. По данным авторов, антимикробные полимерные пленки способны на период регенерации тканей удерживать соединенные части внутренних органов, обеспечивать физическую герметичность соединения,

оказывать пролонгированное антимикробное действие и уменьшать интенсивность воспалительного процесса. Клиническая апробация предложенного способа у 37 больных с острым деструктивным аппендицитом позволила авторам отказаться от применения дренажей и тампонов, обычно подводимых к куполу слепой кишки, что свидетельствует об эффективности и практической ценности методики. С целью профилактики несостоятельности швов КЧО и для надежной герметизации купола измененной слепой кишки А.Г.Гатауллиным и соавт. [5] предложен шовно-клеевой способ обработки культи с использованием клея «Сульфакрилат». Образовавшуюся полость после погружения КЧО в кисетный шов авторы заполняют клеем «Сульфакрилат». По мнению авторов, противовоспалительные и антибактериальные свойства клея способствуют быстрому и эффективному купированию воспалительных явлений, снижению частоты развития абсцессов брюшной полости и спаечного процесса. Нами разработана и внедрена в клинику *методика*¹ перитонизации КЧО у больных с деструктивными формами острого аппендицита, осложненными выраженной воспалительной инфильтрацией купола слепой кишки и тифлитом при невозможности использования существующих способов, сущность которой описана нами ранее [1].

После перевязки кетгутовой лигатурой основания и отсечения червеобразного отростка выкраиваем лоскут на ножке из париетальной брюшины боковой стенки подвздошной ямки в виде лопасти резинового вентилятора, соответствующей по площади куполу слепой кишки. Лоскут пришиваем к воспалительно-измененному куполу слепой кишки по всей его окружности в виде заплата отдельными узловыми швами (рисунок). Зашиваем дефект париетальной брюшины. Операцию завершаем туалетом брюшной полости и подведением микроиригатора к слепой кишке для введения антибиотиков.

Благодаря богатому кровоснабжению брюшины происходит быстрое и надежное приживание лоскута. Выраженные регенерационно-пластические свойства брюшины способствуют одинаково тесному и равномерному прилеганию (приживлению) заплата по всей её поверхности к инфильтративно-измененной стенке слепой кишки без образования замкнутой щели. Обширность зоны перитонизации КЧО и купола слепой кишки, а также высокая резорбтивная способность париетальной брюшины обеспечивают достаточно надежную герметизацию инфильтративно-измененной стенки слепой кишки и приводят к отграничению и предотвраще-



Схематическое изображение перитонизации купола слепой кишки париетальной брюшиной (объяснение в тексте).

1 — купол слепой кишки; 2 — культя червеобразного отростка; 3 — париетальная брюшина.

нию прогрессирования воспалительного процесса и несостоятельности швов культи. Разработанная нами методика применена у 43 больных с острым гангренозным аппендицитом, осложненным перфорацией червеобразного отростка у основания и выраженным тифлитом. Женщин было 24, мужчин — 19. Возраст больных — от 28 до 67 лет. 7 больных страдали сахарным диабетом различной степени тяжести. Осложнений, связанных с применением способа, не наблюдали. Использование предложенной методики перитонизации КЧО противопоказано при его атипичной локализации. Таким образом, приведенные данные свидетельствуют о том, что сложные варианты аппендэктомии, связанные с трудностью перитонизации КЧО, обусловленные воспалительно-инфильтративным изменением купола слепой кишки и тифлитом, диктуют необходимость применения нетипичных и нестандартных технических приемов, выбор которых требует дифференцированного подхода.

В заключение следует подчеркнуть, что совершенствование технических приемов аппендэктомии путем разработки и внедрения рациональных способов обработки и перитонизации КЧО является одной из существенных и реальных возможностей снижения частоты послеоперационных осложнений и улучшения результатов лечения больных с деструктивными и осложненными формами острого аппендицита, сочетавшимися с воспалительной инфильтрацией купола слепой кишки и тифлитом.

¹Уд. на рац. предл. № 245, выданное БРИЗом Азербайджанского медицинского института от 29.06.1990 г.

БИБЛИОГРАФИЧЕСКИЙ СПИСОК

1. Алиев С.А. Способ перитонизации культи червеобразного отростка // *Клин. хир.*—1992.—№ 2.—С. 63–64.
2. Антонов А.М., Волов Ю.Б., Яицкий Н.А. и др. Несостоятельность культи червеобразного отростка // *Вестн. хир.*—1999.—№ 2.—С. 45–47.
3. Борисов А.Е., Михайлов А.П., Акимов В.П. Анализ показателей лечения больных с острыми хирургическими заболеваниями живота в Санкт-Петербурге за 50 лет (1946–1994) // *Вестн. хир.*—1997.—№ 3.—С. 35–39.
4. Власов А.П., Сараев В.В., Окунев Н.А., Степанов Ю.П. Профилактика послеоперационных осложнений при деструктивном аппендиците и тифлите // *Вестн. хир.*—2004.—№ 5.—С. 60–64.
5. Гатауллин Н.Г., Плечев В.В., Нартайлаков М.А., Корнилаев П.Г. Шовно-клеевой способ обработки культи червеобразного отростка // *Клин. хир.*—1988.—№ 4.—С. 75.
6. Жебровский В.В., Тоскин К.Д., Старосек В.Н. Осложнения после аппендэктомии // *Послеоперационные осложнения и опасности в абдоминальной хирургии.*—М.: Медицина, 1990.—С. 531–540.
7. Исаков Ю.Ф., Степанов Э.А., Дронов А.Ф. Острый аппендицит в детском возрасте.—М.: Медицина, 1980.—192 с.
8. Козлов И.З., Андросова Т.А. Кишечные свищи. Наружные и внутренние свищи в хирургической клинике / Под ред. Э.Н.Ваняна.—2-е изд.—М.: Медицина, 1990.—С. 132–173.
9. Колесов В.И. Клиника и лечение острого аппендицита.—Л.: Медицина, 1972.—343 с.
10. Коморовский Ю.Т. Перитонизация или экстрAPERITONIZACIЯ «трудной» культи червеобразного отростка? // *Клин. хир.*—1982.—№ 4.—С. 54–57.
11. Костин А.Е. Способ перитонизации культи червеобразного отростка // *Клин. хир.*—1987.—№ 4.—С. 67.
12. Кочнев О.С. Хирургия неотложных заболеваний.—Казань: Изд-во Казанск. ун-та., 1981.—С. 59–75.
13. Кригер А.Г., Фёдоров А.В., Воскресенский П.К., Дронов А.Ф. Острый аппендицит.—М: Медпрактика, 2002.—244 с.
14. Кригер А.Г., Шуркалин Б.К., Шогенов А.А., Ржебаев К.Э. Лапароскопия в диагностике острого аппендицита // *Хирургия.*—2000.—№ 8.—С. 14–19.
15. Кулик Я.П., Поколюхин С.Н. Время делать выбор: профилактическая или лечебная аппендэктомия? // *Хирургия.*—1999.—№ 7.—С. 23–26.
16. Литтманн И. Брюшная хирургия.—Будапешт: Изд-во АН Венгрии, 1970.—С. 324–329.
17. Мазурик М.Ф., Карнаух В.Д., Мазурик С.М. и др. Пути снижения летальности при остром аппендиците // *Хирургия.*—1989.—№ 2.—С. 13–17.
18. Мамедов И.М., Алиев С.А. Причины возникновения наружных кишечных свищей и их лечение // *Хирургия.*—1988.—№ 12.—С. 80–84.
19. Матяшин И.М., Балтайтис Ю.В., Яремчук А.Я. Осложнения аппендэктомии.—Киев: Здоровье, 1974.—224 с.
20. Мышкин К.И., Блувштейн Г.А., Дерина Т.И., Темников А.И. Кишечные свищи после аппендэктомии // *Хирургия.*—1984.—№ 12.—С. 38–41.
21. Полоус Ю.М., Напастюк В.Л. Герметизация купола слепой кишки после аппендэктомии // *Клин. хир.*—1987.—№ 4.—С. 66–67.
22. Ратнер Ю.А. Опухоли кишечника (клиника, диагностика и лечение).—Казань: Татарск. кн. изд-во, 1962.—208 с.
23. Ротков И.Л. Диагностические и тактические ошибки при остром аппендиците.—М.: Медицина, 1980.—208 с.
24. Русаков В.И. Основы частной хирургии. Т. 1.—Ростов: Изд-во Ростовск. ун-та, 1975.—С. 204–287.
25. Русанов А.А. Аппендицит.—Л.: Медицина, 1979.—176 с.
26. Савельев В.С., Савчук Б.Д. Острый аппендицит: Руководство по неотложной хирургии органов брюшной полости / Под ред. В.С.Савельева.—2-е изд.—М.: Медицина, 1986.—С. 110–181.
27. Сажин В.П., Авдовенко А.Л., Климов Д.Е. и др. Возможности диагностической лапароскопии при остром аппендиците // *Хирургия.*—2002.—№ 8.—С. 24–27.
28. Саидханов А.С., Каримов Г.З. Аппендэктомия при распространении воспалительной инфильтрации тканей на купол слепой кишки // *Хирургия.*—1989.—№ 10.—С. 117–120.
29. Симич П. Хирургия кишечника.—Бухарест: Мед. изд-во, 1979.—С. 229–246.
30. Совцов С.А. Острый аппендицит: спорные вопросы // *Хирургия.*—2002.—№ 1.—С. 59–61.
31. Татти Я.Я., Ванюкова О.В. Перитонизация культи червеобразного отростка при воспалительной инфильтрации купола слепой кишки // *Вестн. хир.*—2001.—№ 3.—С. 79–80.
32. Уханов А.П. Причины послеоперационной летальности при остром аппендиците // *Хирургия.*—1989.—№ 2.—С. 17–21.
33. Фесенко В.П., Бабалич А.К., Собещанская Е.А. и др. Лечение острого аппендицита // *Хирургия.*—1984.—№ 8.—С. 26–28.
34. Шатилов И.П. Субсерозная аппендэктомия как метод профилактики послеоперационных осложнений // *Казанск. мед. журн.*—1982.—№ 3.—С. 35–37.
35. Эндер Л.А., Обморнов Л.Е., Голубкова Г.М. Кишечные свищи после аппендэктомии // *Сов. мед.*—1986.—№ 7.—С. 107–109.
36. Hauswald K.R., Biwens B.A., Meeker W.R. et al. Analysis of mortality from appendicitis // *Amer. Surg.*—1976.—Vol. 42, № 10.—P. 761–766.

Поступила в редакцию 29.03.2005 г.

S.A.Aliev, E.S.Aliev

EVOLUTION OF THE METHODS OF PERITONIZATION OF THE VERMIFORM PROCESS STUMP IN ACUTE DESTRUCTIVE APPENDICITIS COMPLICATED BY TYPHLITIS

A comparative assessment of effectiveness of various non-traditional and non-typical variants of appendectomy was made with using non-standard (non-classical) methods of treatment and peritonization of the vermiform stump developed by different authors for destructive forms of acute appendicitis complicated by inflammatory infiltration of the blind gut cupola and typhlitis. An analysis of results of using the proposed non-typical technical methods and techniques as well as an assessment of the authors' technique used in 43 patients suggests that the above variants of peritonization of the vermiform process stump should not be considered as competing. Each of the methods can be successfully used depending on the concrete clinical situations and for the corresponding indications as the most optimal method of choice or as an alternative of the classical variant of appendectomy in patients with acute destructive appendicitis complicated by inflammatory infiltration of the blind gut cupola and typhlitis.