



## **ПРИМЕНЕНИЕ БИОЛОГИЧЕСКОГО КЛЕЯ НА ОСНОВЕ ЦИАНОАКРИЛАТА ДЛЯ ФИКСАЦИИ КОСТНОЗАМЕЩАЮЩИХ ПРЕПАРАТОВ ПРИ МАСТОИДОПЛАСТИКЕ**

Скибицкая Н. Ф., Семенов Ф. В.

ФГБОУ ВО «Кубанский государственный медицинский университет» Минздрава России,  
350063, г. Краснодар, Россия  
(Зав. каф. болезней уха, горла и носа – проф. Ф. В. Семенов)

## **THE USE OF CYANOACRYLATE BIOLOGICAL ADHESIVE FOR FIXATION OF BONE PREPARATIONS IN MASTOIDOPLASTY**

Skibitskaya N. F., Semenov F. V.

State Budgetary Educational Institution of Higher Vocational Education Kuban State Medical University  
of the Ministry of Healthcare of Russia, Krasnodar, Russia

Целью работы было поставлено улучшение функциональных результатов лечения больных хроническим гнойным средним отитом путем применения биологического клея на основе цианоакрилата для фиксации костнозамещающего вещества при облитерации полости сосцевидного отростка – мастоидопластике. В исследовании участвовали 40 пациентов с хроническим гнойным средним отитом. Во всех случаях была выполнена санирующая операция открытого типа с облитерацией полости сосцевидного отростка костнозамещающим веществом. В качестве костнозамещающего вещества использовали «Биосит-Ср-Элкор». В основную группу вошло 20 человек, которым было произведено укрепление костнозамещающего вещества биоклеем на основе цианоакрилата. В контрольной группе из 20 человек операции проводили без использования биоклея. Оценку морфологических и функциональных результатов операции проводили после удаления тампонов (на 12-й день), через 1 и 12 месяцев после операции. Проводились отоскопия и компьютерная томография. В процессе исследования выяснилось, что использование биоклея на основе цианоакрилата «Сульфакрилат» при мастоидопластике снижает риск смещения костнозамещающего вещества из полости сосцевидного отростка в барабанную полость в послеоперационном периоде до образования физиологической фиксации за счет регенерации тканей среднего уха. Клей на основе цианоакрилата не влияет на процесс остеointegrации и не оказывает токсического влияния на состояние внутреннего уха.

**Ключевые слова:** хронический гнойный средний отит, мастоидопластика, облитерация трепанационной полости, биоклей на основе цианоакрилата.

**Библиография:** 16 источников.

The objective of the work was to improve the functional outcomes in the patients with chronic suppurative otitis media by means of application of cyanoacrylate biological adhesive for fixation of bone substance in obliteration of mastoid cavity – mastoidoplasty. The study involved 40 patients with chronic suppurative otitis media. In all cases, the patients were performed an open sanitizing operation with mastoid process cavity obliteration with bone substance. “Biosit-MS-Elkor” was used as bone-replacement substance. The index group included 20 people with bone substance reinforcement with cyanoacrylate biological adhesive. In the control group of 20 people the operations were performed without biological adhesive. Assessment of morphological and functional results of the operation was performed after removal of the swabs (on the 12th day), and in 1 and 12 months after surgery. The patients underwent otoscopy and computer-aided tomography. The study revealed that the use of cyanoacrylate biological adhesive “Sulfacrylate” in mastoidoplasty reduces the risk of displacement of bone substance from the mastoid process cavity into tympanic cavity in the postoperative period before the occurrence of the physiological fixation due to the middle ear tissue regeneration. The cyanoacrylate adhesive does not affect the process of osseointegration and does not produce toxic effects on the inner ear condition.

**Key words:** chronic suppurative otitis media; mastoidoplasty; cavity obliteration; cyanoacrylate biological adhesive.

**Bibliography:** 16 sources.

В настоящее время основным методом лечения больных хроническим гнойным средним отитом является санирующая операция, сочетающаяся по показаниям с тем или иным типом тимпаноластики. Санирующая операция на

среднем ухе с удалением задней костной стенки наружного слухового прохода (открытый тип) остается достаточно распространенным хирургическим вмешательством как у нас в стране, так и во всем мире [1–3].

Это связано со значительным количеством больных хроническим гнойным средним отитом, у которых патологический процесс сопровождается развитием холестеатомы, требующей удаления больших участков височной кости. Образующаяся после таких операций трепанационная полость, точнее ее заживление, многие десятилетия является нерешенной проблемой отоларингологии. Полная эпителизация такой полости происходит далеко не во всех случаях и составляет, по данным различных авторов, лишь 65–87% случаев [4].

Доказано, что размер трепанационной полости, наличие в ней углублений и карманов способствуют накоплению слущенного эпителия и ушной серы, их распаду и, как следствие, поддержанию хронического воспаления, вплоть до развития лабиринтных и внутричерепных осложнений [5]. Проблема уменьшения объема трепанационной полости решается путем мастоидопластики – замещения удаленных участков височной кости различными трансплантатами.

В литературе широко обсуждалась возможность применения деминерализованной и депротезированной кости (аллотрансплантаты), брешковости (эмбрионального происхождения) [6]. В начале 1990-х годов при использовании большинства этих материалов возникла серьезная опасность инфицирования пациентов вирусами СПИДа, гепатитов А и В, туберкулеза и т. д. Все это сделало применение таких остеопластических материалов труднодоступным.

Обращение к кальциевым фосфатам – соединениям, химически близким к биоминералу костной ткани, – побудило разработать биоматериалы на основе кораллов [7]. Однако проблемы доступности биоматериалов природного происхождения (страны, на которых расположены коралловые рифы, – Индия и Австралия, объявили их экологическими заповедниками и запретили добычу сырья), а также проблемы стандартизации состава и структуры этих материалов, не позволяющие обеспечить желаемый клинический эффект при их использовании, заставили отдать предпочтение химическим соединениям фосфора и кальция в качестве сырьевых материалов и производить биоматериалы в условиях современных промышленных предприятий [8].

Как абсолютная альтернатива алло- и ксено-трансплантатам костной ткани многими клиницистами рассматривался метод аутооттрансплантации при замещении костных дефектов [9].

Облитерация полости мышечными лоскутами на ножке имеет свои достоинства: мышечные лоскуты обеспечивают сосудистое питание для эпителия, что ускоряет процесс регенерации. Однако мышца атрофируется и подвергается дегенеративным изменениям в течение первых недель и

фиброзным изменениям в последующие сроки послеоперационного наблюдения [10]. При облитерации хрящом также отмечаются резорбция и фиброзирование. Кроме того, из-за риска ВИЧ-инфицирования аллогенный хрящ во многих странах не используется.

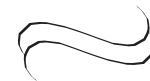При облитерации полости аутогенной костной тканью важным негативным моментом является получение материала из подвздошного гребня, что сопровождается значительной болезненностью, вплоть до необходимости постельного режима в течение 14 дней. К недостаткам относятся трудность моделирования материала и в дальнейшем его частичная или полная резорбция [11].

В связи с вышесказанным появился интерес к синтетическим имплантам. Опасность заражения при использовании таких материалов сведена к минимуму. Кроме того, импланты биологически совместимы, нетоксичны, не вызывают отрицательных иммунных и других реакций со стороны организма, не отторгаются как инородное тело. Синтетические материалы, как правило, биологически активны, т. е. способны вступать в непосредственную связь с биологической системой организма с последующим замещением их костной тканью. Для костнозамещающих препаратов характерны:

- остеоиндуктивность – способность инициировать митогенез стволовых клеток костного мозга;
- хемотаксис клеток-предшественников и их дифференцировку в остеобластном направлении;
- остеокондуктивность – способность создавать оптимальные пространственные условия роста новообразующейся костной ткани, т. е. обладание нужной текстурой (размер пор и общая пористость) и структурой [12].

Несмотря на то что вопрос подбора костнозамещающего вещества на сегодняшний день практически решен, остается проблема его фиксации в мастоидальной полости на завершающем этапе операции и в раннем послеоперационном периоде. Дело в том, что чаще всего при мастоидопластике используют материалы в виде мелких гранул [13]. Это удобно в плане заполнения всех отделов сосцевидного отростка при любой форме трепанационной полости. Однако импланты такой консистенции склонны к смещению. Смещаться также могут пластинки аутохряща, используемые для отграничения остеопластического материала от контакта с внешней средой и соединительной тканью [14].

На сегодняшний день в целях предотвращения смещения костнозамещающего вещества при мастоидопластике возможно применение различных клеевых композиций. Однако многие клеевые композиции, например «Тиссукол»,



обладают рядом недостатков. Клей выделяют из заготовленной донорской плазмы, поэтому существует риск инфицирования вирусами гепатита и СПИДа. «Тиссукол» является двухкомпонентным и затвердевает только при нанесении второго компонента, что затрудняет его техническое применение в узком операционном поле при мастоидопластике. Клей отличается высокой стоимостью, потому что при его изготовлении используют сложные технологии и дорогие компоненты.

Наше внимание привлек клей «Сульфакрилат». Клей на основе цианоакрилата разработан Институтом катализа РАН (Новосибирск). Он состоит из этилцианакрилата (связывающий компонент), бутилакрилата (пластификатор) и сульфоланметакрилата (противовоспалительный, антимикробный компонент) и представляет собой бесцветную жидкость с удельным весом 1,05–1,07 г/см<sup>3</sup> и вязкостью 5–85 сСт (в зависимости от температуры клея). Разработчиками проведены бактериологические исследования биоклея с культурами бактерий *Staph. aureus* и *E. coli*. Было доказано, что присутствие клеевой композиции подавляет рост микробных штаммов [15]. Клей аутостерилен, дешев, хорошо текуч, при необходимости легко набирается в шприц через инъекционную иглу, выпускается в полиэтиленовых ампулах-тюбиках объемом 1 мл<sup>3</sup> с герметично запаянной горловиной. Учитывая особенности биоклея, такие как быстрая полимеризация при контакте с живой тканью и водными растворами (время отверждения клея зависит от свойств и характера склеиваемой ткани и составляет 10–120 с), высокие адгезионные свойства и полимеризация с образованием прочной эластичной пленки при нанесении на костнозамещающее вещество, можно рассчитывать на его прочную фиксацию в полости сосцевидного отростка.

Клей подвергается постепенному рассасыванию. Прорастание соединительной ткани через клеевую пленку происходит в результате быстрого рассасывания низкомолекулярной части и образования пор; полное рассасывание клея в организме происходит через 30–45 дней после нанесения.

Помимо опорной функции применение биоклея позволяет рассчитывать на улучшение регенерации тканей в области оперативного вмешательства вследствие профилактики воспалительного процесса в послеоперационном периоде. Последнее связано с антимикробным действием препарата [16].

Все вышесказанное позволяет считать актуальным изучение возможности применения костнозамещающего материала, укрепленного в мастоидальной полости биоклеем «Сульфакрилат».

В связи с этим целью нашей работы является улучшение функциональных результатов лечения

больных хроническим гнойным средним отитом путем применения биологического клея на основе цианоакрилата для фиксации костнозамещающего вещества при облитерации полости сосцевидного отростка – мастоидопластике.

**Пациенты и методы исследования.** В целях выполнения данного исследования в 2013–2015 гг. было отобрано 40 пациентов с хроническим гнойным средним отитом в возрасте от 18 до 60 лет (15 мужчин и 25 женщин). Во всех случаях была выполнена saniрующая операция открытого типа с облитерацией полости сосцевидного отростка костнозамещающим веществом. В качестве костнозамещающего вещества использовали «Бисит-Ср-Элкор». Операции проводил один хирург для исключения влияния особенностей хирургической техники на исход вмешательства и обеспечения «чистоты апробации». В основную группу вошло 20 человек, которым было произведено укрепление костнозамещающего вещества биоклеем на основе цианоакрилата.

В контрольной группе из 20 человек операции проводили без использования биоклея.

В основной группе после завершения saniрующего этапа операции и укладки костнозамещающего вещества на его поверхность наносили 1–2 капли клея, который растекался по поверхности трансплантата. Практически одновременно на поверхность трансплантата укладывали тонкие пластинки аутохряща, полученного из ушной раковины. Изоляция костнозамещающего препарата хрящом предотвращает врастание в него соединительной ткани, что может нарушить процесс оссеинтеграции. Полимеризация клея в жидкой среде длится от 60 до 120 с. Применение биоклея обеспечило надежную фиксацию установленных при мастоидопластике структур в заданном положении. Завершалась мастоидопластика укладкой на поверхность хряща кожного лоскута на питающей ножке и наружного слухового прохода и фасции височной мышцы. В контрольной группе все те же этапы операции выполнялись без использования клея.

Оценку морфологических и функциональных результатов операции проводили после удаления тампонов (на 12-й день), через 1 и 12 месяцев после операции. Проводились отоскопия, компьютерная томография. У 5 человек основной и 4 контрольной группы после получения информированного согласия выполнена компьютерная томография височных костей.

**Результаты и обсуждение.** После удаления тампонов у всех пациентов визуализировался неотимпанальный лоскут в стандартном положении. Никаких различий выявлено не было. Через 1 месяц на компьютерных томограммах у 5 из 20 пациентов контрольной группы отмечено частичное смещение хрящевых трансплантатов и вы-

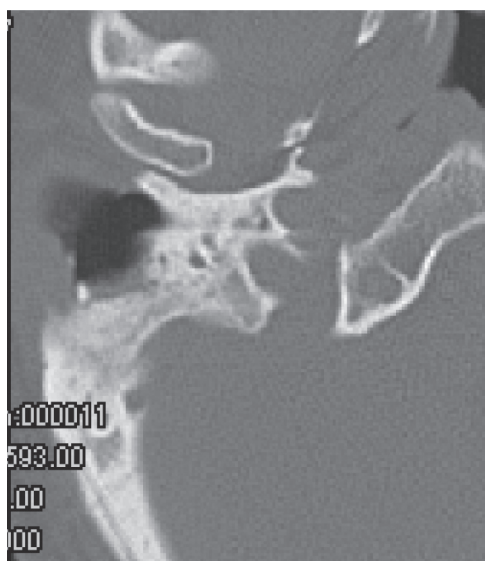

Рис. 1. Через 1 месяц после операции.

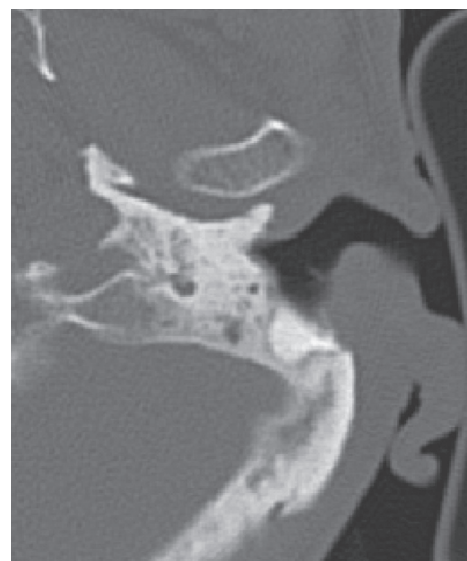


Рис. 2. Через 12 месяцев после операции.

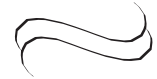ход частиц биосита в трепанационную полость. Через 12 месяцев у этих пациентов на снимках отмечалась недостаточная облитерация трепанационной полости за счет потери костнозамещающего препарата в раннем послеоперационном периоде. У 1 пациента в связи с вышесказанным в мастоидальной части полости сформировался карман, затрудняющий процесс самоочищения. У пациентов основной группы после удаления тампонов все компоненты, использованные для мастоидопластики, сохраняли свое положение. Через 1 месяц (рис. 1) и 12 месяцев (рис. 2) смещения трансплантатов не отмечено. На компью-

терных томограммах отмечаются четкие контуры трепанационной полости, полностью заполненной костнозамещающим веществом.

Таким образом, использование биоклея на основе цианоакрилата при мастоидопластике снижает риск смещения костнозамещающего вещества из полости сосцевидного отростка в барабанную полость в послеоперационном периоде до образования физиологической фиксации за счет регенерации тканей среднего уха. Клей на основе цианоакрилата не влияет на процесс остеоинтеграции и не оказывает токсического влияния на состояние внутреннего уха.

#### ЛИТЕРАТУРА

1. Аникин И. А. Причины неудовлетворительных результатов оперативного лечения хронического гнойного отита // Рос. оториноларингология. 2007. № 5. С. 3–8.
2. Полякова С. Д., Пятакина О. К. Функциональная хирургия при хронических средних отитах. Проблемы и возможности микрохирургии уха // Материалы Рос. науч.-практ. конференции оториноларингологов. Оренбург, 2002. С. 25–28.
3. Ravishankar C., Datta R. K. Evaluation of Requirements for Staging the Procedure of Reconstruction of Middle Ear After Canal Wall Down Mastoidectomy // Indian Journ. Otolaryngol. Head Neck Surg. 2017. Jun. Vol. 69, N 2. P. 155–158.
4. Ситников В. П., Эль-Рефай Хусам, Ядченко Е. С. Эволюция взглядов на реконструктивную хирургию уха при хроническом гнойном среднем отите (обзор литературы) // Проблемы здоровья и экологии. 2011. № 2(28). С. 32–38.
5. Ricciardiello F., Cavaliere M., Mesolella M., Iengo M. Notes on the microbiology of cholesteatoma: clinical findings and treatment // Acta Otorhinolaryngol (Ital.). 2009. Vol. 29, N 4. P. 197–202.
6. Панкратова А. С. Костная пластика в стоматологии и челюстно-лицевой хирургии. Остеопластические материалы: руководство для врачей. М.: БИНОМ, 2011. 272 с.
7. Habibovic P., deGroot K. Osteoinductive biomaterials properties and relevance in bone repair // Journ. Tissue Eng. Regen. Med. 2007. N 1(1). P. 25–32.
8. Васильев А. В., Котова-Лапоминская Н. В. Применение остеозамещающего материала «Биосит СР-Элкор» в хирургической стоматологии (пособие для врачей). СПб., 2004. 29 с.
9. Люндуп А. В., Медведев Ю. А., Баласанова К. В., Золотопуп Н. М., Бродская С. Б., Елистратов П. А. Методы тканевой инженерии костной ткани в челюстно-лицевой хирургии // Вестн. Рос. академии медицинских наук. 2013. № 5. С. 10–15.
10. Peck D. Musculoplasty and temporal bone procedures // Arch Otolaryngol. 1961. Dec. Vol. 74. P. 677–681.
11. Sakkas A., Wilde F., Heufelder M., Winter K., Schramm A. Autogenous bone grafts in oral implantology-is it still a „gold standard“? A consecutive review of 279 patients with 456 clinical procedures // Int. Journ. Implant Dent. 2017. Dec. N 3 (1). P. 23.



12. Hettwer W. Synthetic bone replacement: Current developments and perspectives. *Orthopade*. 2017. Jul. 13.
13. Kobayashi T., Gyo K., Komori M., Hyodo M. Polyglycolic acid sheet attached with fibrin glue can facilitate faster epithelialization of the mastoid cavity after canal wall-down tympanoplasty // *Auris Nasus Larynx*. 2017. Feb. 16. pii: S0385-8146(16)30236-X.
14. Kaur N., Sharma D. K., Singh J. Comparative evaluation of mastoid cavity obliteration by vascularised temporalis myofascial flap and deep temporal fascial-periosteal flap in canal wall down mastoidectomy // *Jurn. Clin. Diagn Res*. 2016. Dec. N 10 (12). P. MC08–MC11.
15. Марченко В. Т., Шкурупий В. А. Морфологические особенности репаративной регенерации органов и тканей при использовании сульфакрилата нового поколения // *Бюллетень экспериментальной биологии и медицины*. 2004. Vol. 137 (2). P. 231–236.
16. Модина Т. Н., Болбат М. В. Применение медицинского клея «Сульфакрилат» в стоматологической практике. Бийск: Бия, 2014. 66 с.

**Скибицкая** Наталья Федоровна – аспирант кафедры болезней уха горла и носа Кубанского ГМУ Минздрава России. Россия, 350063, г. Краснодар, ул. Седина, д. 4; тел. 8-989-815-89-29, e-mail: semenovanatasha1990@mail.ru

**Семенов** Федор Вячеславович – доктор медицинских наук, профессор, зав. каф. болезней уха горла и носа Кубанского ГМУ. Россия, 350063, г. Краснодар, ул. Седина, д. 4; тел. 8-918-431-27-02, e-mail: ent@mail.kuban.ru

#### REFERENCES

1. Anikin I. A. Prichiny neudovletvoritel'nykh rezul'tatov operativnogo lecheniya khronicheskogo gnoinogo otita [The causes of non-satisfactory results of operative treatment of chronic suppurative otitis]. *Rossiiskaya otorinolaringologiya*. 2007;5:3-8 (in Russian).
2. Polyakova S. D., Patyakina O. K. Funktsional'naya khirurgiya pri khronicheskikh srednikh otitakh. Problemy i vozmozhnosti mikrokhirurgii ukha. Materialy Rossiiskoi nauchno-prakticheskoi konferentsii otorinolaringologov [Functional surgery in chronic otitis media. The problems and opportunities of ear surgery. The materials of Russian Scientific and Practical Conference of Otorhinolaryngologists]. Orenburg, 2002:25-28 (in Russian).
3. Ravishankar C., Datta R. K. Evaluation of Requirements for Staging the Procedure of Reconstruction of Middle Ear After Canal Wall Down Mastoidectomy. *Indian J Otolaryngol Head Neck Surg*. 2017;Jun;69(2):155-158.
4. Sitnikov V. P., El'-Refai Khusam, Yachchenko E. S. Evolyutsiya vzglyadov na rekonstruktivnyuyu khirurgiyu ukha pri khronicheskom gnoinom srednem otite (obzor literatury) [Evolution of views of reconstructive ear surgery in chronic suppurative otitis media (literature review)]. *Problemy zdorov'ya i ekologii*. 2011;2(28):32-38 (in Russian).
5. Ricciardiello F., Cavaliere M., Mesolella M., Iengo M. Notes on the microbiology of cholesteatoma: clinical findings and treatment. *Acta Otorhinolaryngol (Ital)*. 2009;29(4):197-202.
6. Pankratova A. S. Kostnaya plastika v stomatologii i chelyustno-litsevoi khirurgii. Osteoplasticheskie materialy: rukovodstvo dlya vrachei [Bone plastics in dentistry and maxillofacial surgery. Osteoplastic materials: Guidelines for doctors]. M.: BINOM, 2011.272 (in Russian).
7. Habibovic P., deGroot K. Osteoinductive biomaterials properties and relevance in bone repair. *J. Tissue Eng. Regen. Med*. 2007;1(1): 25-32.
8. Vasil'ev A. V., Kotova-Lapominskaya N. V. Primenenie osteozameshchayushchego materiala «Biosit SR-Elkor» v khirurgicheskoi stomatologii (posobie dlya vrachei) [The use of bone material "Biosit SR-Elkor" in surgical dentistry (manual for doctors)]. Spb., 2004. 29 (in Russian).
9. Lyundup A. V., Medvedev Yu. A., Balasanova K. V., Zolotopup N. M., Brodskaya S. B., Elistratov P. A. Metody tkanevoi inzhenerii kostnoi tkani v chelyustno-litsevoi khirurgii [The methods of tissue engineering in maxillofacial surgery]. *Vestnik Rossiiskoi akademii meditsinskikh nauk*. 2013;5:10–15 (in Russian).
10. Peck D. Musculoplasty and temporal bone procedures. *Arch Otolaryngol*. 1961 Dec; 74:677-681.
11. Sakkas A., Wilde F., Heufelder M., Winter K., Schramm A. Autogenous bone grafts in oral implantology-is it still a "gold standard"? A consecutive review of 279 patients with 456 clinical procedures. *Int J Implant Dent*. 2017; Dec; 3(1):23.
12. Hettwer W. Synthetic bone replacement: Current developments and perspectives. *Orthopade*. 2017; Jul. 13.
13. Kobayashi T., Gyo K., Komori M., Hyodo M. Polyglycolic acid sheet attached with fibrin glue can facilitate faster epithelialization of the mastoid cavity after canal wall-down tympanoplasty. *Auris Nasus Larynx*. 2017; Feb. 16. pii: S0385-8146(16)30236-X.
14. Kaur N., Sharma D. K., Singh J. Comparative evaluation of mastoid cavity obliteration by vascularised temporalis myofascial flap and deep temporal fascial-periosteal flap in canal wall down mastoidectomy. *J Clin Diagn Res*. 2016 Dec; 10 (12): MC08-MC11.
15. Marchenko V. T., Shkurupii V. A. Morfologicheskie osobennosti reпаратivnoi regeneratsii organov i tkanei pri ispol'zovanii sul'fakrilata novogo pokoleniya [Morphological aspects of reparative regeneration of organs and tissues with the use of new generation of sulfacrylate]. *Byulleten' eksperimental'noi biologii i meditsiny*. 2004;137(2):231-236 (in Russian).
16. Modina T. N., Bolbat M. V. Primenenie meditsinskogo kleya «Sul'fakrilat» v stomatologicheskoi praktike [The use of medical adhesive "Sulfacrylate" in dental practice]. Biisk: Biya, 2014. 66 (in Russian).

Natal'ya Fedorovna Skibitskaya – post-graduate student of the Chair of ENT Diseases of Kuban State Medical University. Russia, 350063, Krasnodar, 4, Sedina str., tel.: 8-989-815-89-29, e-mail: semenovanatasha1990@mail.ru

Fedor Vyacheslavovich Semenov – MD, Professor, Head of the Chair of ENT Diseases of Kuban State Medical University. Russia, 350063, Krasnodar, 4, Sedina str., tel.: + 7-861-268-99-49, e-mail: ent@mail.kuban.ru