

СРАВНИТЕЛЬНЫЙ АНАЛИЗ ВЛИЯНИЯ ПРИМЕНЕНИЯ ДООПЕРАЦИОННОЙ ЭНДОВАСКУЛЯРНОЙ ЭМБОЛИЗАЦИИ НА РЕЗУЛЬТАТЫ ХИРУРГИЧЕСКОГО ЛЕЧЕНИЯ ГИПЕРВАСКУЛЯРИЗИРОВАННЫХ МЕНИНГИОМ

Ю.Г. СЕРГИЕНКО, В.А. ПЯТИКОП

Харьковский национальный медицинский университет

***Conflict of Interest Statement (We declare that we have no conflict of interest).**

*Заява про конфлікт інтересів (Ми заявляємо, що у нас немає ніякого конфлікту інтересів).

*Заявление о конфликте интересов (Мы заявляем, что у нас нет никакого конфликта интересов).

***No human/animal subjects policy requirements or funding disclosures.**

*Жодний із об'єктів дослідження (людина/тварина) не підпадає під вимоги політики щодо розкриття інформації фінансування.

*Ни один из объектов исследования не подпадает под политику раскрытия информации финансирования.

Цель работы — проанализировать влияние дооперационной эндоваскулярной эмболизации опухолевой сосудистой сети на результаты хирургического лечения гиперваскуляризированных менингиом.

Материалы и методы. Материалом данного исследования являются клиничко-инструментально-морфологические наблюдения за 103 больными с гиперваскуляризированными менингиомами, которые находились на стационарном лечении в нейрохирургических отделениях КУОЗ «Харьковская областная клиническая больница — Центр экстренной медицинской помощи и медицины катастроф» и Харьковской клинической больницы на железнодорожном транспорте № 1 Филиала «Центр охраны здоровья» ПАО «Украинская железная дорога» в период с 2006 по 2015 г. В исследование были включены пациенты с менингиомами головного мозга, которые имели интенсивное кровоснабжение и были верифицированы гистоморфологически после их хирургического удаления. В основной группе, которую составили 43 больных, проводили лечение с применением дооперационной эндоваскулярной эмболизации сосудистой сети менингиом. Группу сравнения составили 60 больных, которым проводили хирургическое лечение гиперваскуляризированных менингиом по традиционным методикам без дооперационной деваскуляризации.

Результаты. У пациентов, которым была выполнена дооперационная эмболизация, в 3 раза реже фиксировали интраоперационную кровопотерю объемом свыше 500 мл, чем у пациентов, которым резекция гиперваскуляризированных менингиом была выполнена по традиционным методикам. Использование дооперационной эндоваскулярной эмболизации на 30 % снизило необходимость в геотрансфузии во время и после резекции гиперваскуляризированных

менингиом. Количество частичных резекций в основной группе удалось снизить в 4 раза (до 4,6 % против 18,4 % в группе сравнения). Тотально удаленных менингиом в основной группе было на 25 % больше, чем в группе сравнения. Величина индекса Карновского в основной группе при контрольном осмотре через 6–12 мес была достоверно выше ($(81,2 \pm 7,4) \%$), чем в группе сравнения ($(78,3 \pm 9,7) \%$).

Выводы. Выполнение дооперационной эмболизации сосудистой сети гиперваскуляризованных менингиом снижает объем интраоперационной кровопотери, и, соответственно, необходимость проведения интра- и послеоперационной гемотрансфузии, что способствует уменьшению вероятности развития интраоперационного отека мозга и послеоперационных осложнений. Применение эндоваскулярной деваскуляризации перед хирургическим удалением гиперваскуляризованных менингиом достоверно увеличивает радикальность резекции.

Ключевые слова: гиперваскуляризованные менингиомы, дооперационная эндоваскулярная эмболизация, эмболизирующие материалы.

По распространению среди новообразований центральной нервной системы оболочечно-сосудистые опухоли занимают второе место после нейроэктодермальных. На их долю приходится до 35 % от всех первичных опухолей головного мозга. Менингиомы происходят из клеток арахноидального эндотелия. Важное значение имеет расположение источника роста менингиом в местах наибольшего скопления этих клеток. Это обычно участки вдоль венозных синусов твердой мозговой оболочки конвекситальной поверхности мозга, структур основания черепа (клиновидной кости, кавернозного синуса), шатра мозжечка, в мостомозжечковом углу. Значительная часть этих новообразований имеют развитую собственную сосудистую сеть и интенсивное кровоснабжение [5, 9].

Гиперваскуляризованными называют менингиомы, которые кровоснабжаются расширенными и/или новообразованными патологическими артериями, для которых характерна значительная задержка контрастного вещества или эффект пропитывания контрастным веществом всего массива опухолевого узла [1, 6, 10]. Именно эти особенности обуславливают большинство трудностей, с которыми приходится сталкиваться при удалении таких менингиом. Прогноз заболевания в случаях гиперваскуляризованных менингиом определяется объемом интраоперационной кровопотери, радикальностью резекции и вероятностью рецидива новообразования [3, 4, 8, 11].

Причинами неудовлетворительных результатов оперативного лечения гиперваскуляризованных менингиом считают:

- значительную интраоперационную кровопотерю с необходимостью проведения заместительной гемотрансфузионной терапии;

- увеличение травматичности оперативного вмешательства;

- повреждение крупных сосудов, черепных нервов, функционально важных зон головного мозга;

- вынужденное ограничение радикальности оперативного вмешательства и необходимость повторных оперативных вмешательств;

- увеличение продолжительности оперативного вмешательства;
- индуцированное нарушение регионарной церебральной гемодинамики, декомпенсация механизмов ауторегуляции с формированием отека головного мозга и вторичными дисгемическими нарушениями, особенно в медиобазальных структурах мозга [4, 5, 8].

Внедрение в нейрохирургическую практику микрохирургических и эндоскопических технологий, усовершенствование хирургических техник и нейроанестезиологического пособия позволило в последние десятилетия значительно улучшить результаты хирургического лечения гиперваскуляризованных менингиом. Однако проблема хирургии менингиом с выраженной васкуляризацией остается нерешенной, о чем свидетельствуют высокие показатели послеоперационной летальности (от 4,0 до 18,5 %, по данным разных источников) и недостаточный уровень радикальности

Сергиенко Юлия Геннадиевна
ассистент кафедры нейрохирургии
Харьковский национальный медицинский университет
Адрес: 61002, г. Харьков, ул. Сумская 36/38, кв. 37
Тел. моб.: (050) 960-36-76
E-mail: julise@ukr.net

резекции таких новообразований. Большинство авторов связывают частоту рецидивирования менингиом, которые традиционно считают доброкачественными, с нерадикальностью их резекции [4, 8, 9].

Решения большинства упомянутых проблем можно ожидать от применения разных вариантов деваскуляризации опухолевого узла с использованием возможностей интервенционной нейрорадиологии [2, 3, 7, 11].

Цель работы — проанализировать влияние дооперационной эндоваскулярной эмболизации опухолевой сосудистой сети на результаты хирургического лечения гиперваскуляризированных менингиом.

Материалы и методы

Материалом исследования являются клинико-инструментально-морфологические наблюдения за 103 больными с гиперваскуляризированными менингиомами, которые находились на стационарном лечении в нейрохирургических отделениях КУОЗ «Харьковская областная клиническая больница — Центр экстренной медицинской помощи и медицины катастроф» и Харьковской клинической больницы на железнодорожном транспорте № 1 Филиала «Центр охраны здоровья» ПАО «Украинская железная дорога» с 2006 по 2015 г.

В исследование были включены пациенты с менингиомами головного мозга, которые имели интенсивное кровоснабжение и были верифицированы гистоморфологически после хирургического удаления. Всем больным выполнена резекция гиперваскуляризированных менингиом с применением микрохирургической техники. В основной группе, которую составили 43 больных, проводили лечение с применением дооперационной эндоваскулярной эмболизации сосудистой сети менингиом, для которой использовали жидкую клеевую композицию на основе этилового эфира α -цианокриловой кислоты, а именно клей «Сульфакрилат» в разведении с *Lipiodol* 1:3–1:8 в зависимости от калибра целевого сосуда (патент Украины на изобретение 108720 от 25.05.2015 г.), поэтапную деваскуляризацию с последовательным введением частиц поливинилалкоголя *PVA* (*Cook, США*) 180–300, 300–500, 500–700 и частиц гемостатической губки

«Гелоспон» (патент Украины на изобретение 108823 от 10.06.2015 г.). Группу сравнения составили 60 больных, которым проводили хирургическое лечение гиперваскуляризированных менингиом по традиционным методикам без дооперационной деваскуляризации. В исследование были включены максимально идентичные пациенты по возрасту, полу и локализации менингиом.

При сравнении результатов резекции гиперваскуляризированных менингиом выявлены достоверные отличия между группами. Для сравнения были выбраны следующие критерии: интраоперационная кровопотеря и необходимость в гемотрансфузии, радикальность удаления менингиомы.

Интраоперационную кровопотерю оценивали оперирующие хирурги, которые учитывали количество крови в операционном аспираторе, показатели гемодинамики и лабораторные показатели гемограмм. Интраоперационную кровопотерю объемом до 500 мл крови оценивали как минимальную, до 1000 мл — как умеренную, свыше 1000 мл — как значительную.

Результаты

В группе пациентов, которым была выполнена дооперационная эндоваскулярная эмболизация, отмечено наибольшее количество случаев минимальной кровопотери во время операции — 29 (67,4 %). Если учитывать все случаи, в которых не было зафиксировано значительной интраоперационной кровопотери (свыше 1000 мл), это значительное большинство — 41 (95,3 %) наблюдение. В группе сравнения чаще всего фиксировали умеренную кровопотерю — 35 (58,3 %) случаев. Общее количество наблюдений с умеренной и значительной интраоперационной кровопотерей (1000 мл и больше) в группе сравнения составило 56 (93,3 %). Таким образом, в группе пациентов, которым была выполнена дооперационная эндоваскулярная деваскуляризация менингиом, в 3 раза реже имела место умеренная или значительная интраоперационная кровопотеря, чем в группе сравнения (рис. 1).

Выполнение дооперационной эндоваскулярной эмболизации статистически достоверно снижает необходимость в гемотрансфузии

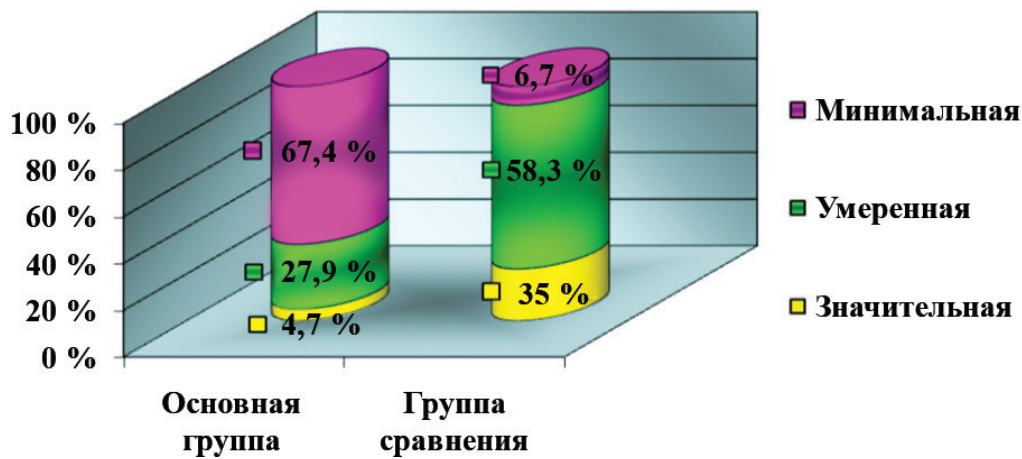


Рис. 1. Объем интраоперационной кровопотери

во время и после удаления гиперваскуляризированных менингиом. Так, в основной группе 6 (13,9 %) пациентам потребовалось переливание эритроцитарной массы, в группе сравнения показания к гемотрансфузии были у 26 (43,3 %) больных, то есть разница между показателями обеих групп составила около 30 %.

Важным признаком успешности резекции гиперваскуляризированных менингиом является степень радикальности ее удаления. Большинство менингиом считаются доброкачественными, таким образом рецидивирование возможно после неполного удаления опухоли. Прогноз заболевания напрямую зависит от тотальности резекции. В основной группе доля тотально удаленных новообразований составила 79,1 % (34 случая), в группе сравнения — 56,6 % (34 случая), (рис. 2). Такая разница (25 %) в количестве радикально удаленных менингиом может быть объяснена применением эндоваскулярной эмболизации в дооперационный период.

Применяя разные варианты эндоваскулярной дэваскуляризации, долю частичных резекций удалось снизить почти в 4 раза — с 18,4 % в группе сравнения до 4,6 % в основной группе.

Для оценки функционального состояния пациентов применяют оценочные шкалы. Чаще всего в нейроонкологии используют модифицированную шкалу Карновского и *ECOC* (*Eastern Cooperative Oncology Group*). В нашем исследовании состояние пациентов оценивали до резекции и через 6–12 мес после оперативного вмешательства (таблица).

Оценка индекса Карновского у пациентов обеих групп показала, что на момент госпитализации средние показатели индекса не имели статистически достоверной разницы. Так, в основной группе индекс Карновского составил $(76,9 \pm 8,6)$ %, в группе сравнения — $(76,5 \pm 10,2)$ %, при контрольном осмотре через 6–12 мес соответственно $(81,2 \pm 7,4)$ и $(78,3 \pm 9,7)$ %.

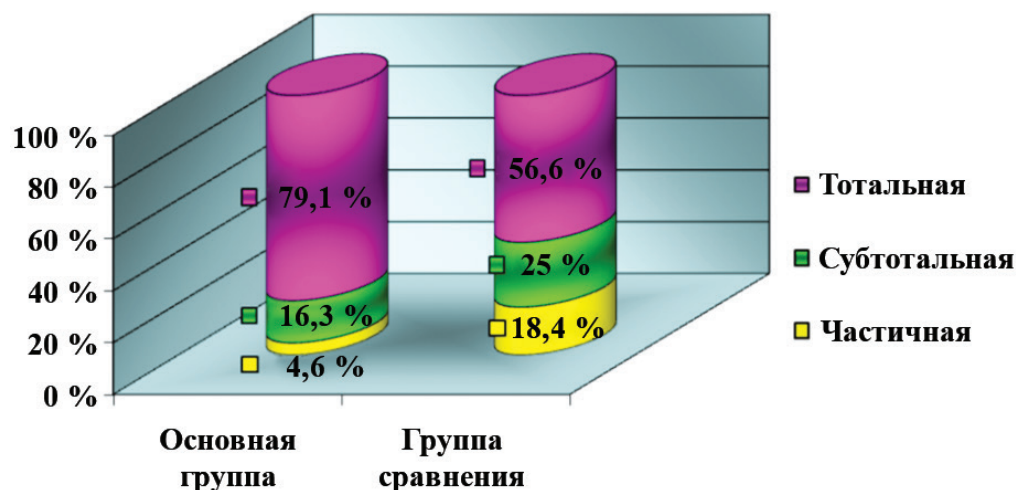


Рис. 2. Радикальность удаления гиперваскуляризированных менингиом

Таблиця. Динаміка функціонального стану пацієнтів

Індекс Карновського, %	Основна група (n = 43)		Група порівняння (n = 60)	
	До операції (n = 43)	Через 6–12 міс (n = 41)	До операції (n = 60)	Через 6–12 міс (n = 48)
90–80	27 (62,8 %)	36 (87,8 %)	42 (70 %)	32 (66,7 %)
70–60	16 (37,2 %)	5 (12,2 %)	15 (25 %)	15 (31,3 %)
< 50	–	–	3 (5 %)	1 (2,1 %)

Обсуждение

Применение дооперационной эмболизации достоверно снижает объем интраоперационной кровопотери. У пациентов, которым была выполнена дооперационная эмболизация, в 3 раза реже фиксировали интраоперационную кровопотерю объемом свыше 500 мл, чем у пациентов, которым резекцию гиперваскуляризированных менингиом проводили по традиционным методикам.

Выполнение дооперационной эндоваскулярной эмболизации на 30 % снижало необходимость в гемотрансфузии во время и после резекции гиперваскуляризированных менингиом.

Применение дооперационной эмболизации позволило снизить долю частичных резекций почти в 4 раза — с 18,4 % в группе сравнения до 4,6 % в основной группе. Тотально удаленных менингиом в основной группе пациентов было на 25 % больше, чем в группе пациентов, которым не применяли дооперационную эмболизацию гиперваскуляризированных менингиом.

Величина индекса Карновского в основной группе при контрольном осмотре через 6–12 мес была достоверно выше ($(81,2 \pm 7,4)$ %), чем в группе сравнения ($(78,3 \pm 9,7)$ %).

Выводы

Выполнение дооперационной эмболизации сосудистой сети гиперваскуляризированных менингиом снижает объем интраоперационной кровопотери, и, соответственно, необходимость проведения интра- и послеоперационной гемотрансфузии, что способствует уменьшению вероятности развития интраоперационного отека мозга и послеоперационных осложнений. Применение эндоваскулярной деваскуляризации перед хирургическим удалением гиперваскуляризированных менингиом достоверно увеличивает радикальность резекции.

Таким образом, результаты нашего исследования подтверждают положительное влияние применения дооперационной эмболизации на результаты хирургического лечения гиперваскуляризированных менингиом.

Список литературы

1. Эндоваскулярна емболізація васкуляризованих об'ємних утворень / Д.В. Щеглов, В.М. Загородній, В.І. Щеглов [та ін.] // IV з'їзд нейрохірургів України (Дніпропетровськ, 27–30 травня 2008 р.): Матеріали з'їзду. — Дніпропетровськ, 2008. — 118 С.
2. Загородній В.М. Эндоваскулярні втручання при менингіомах головного мозку / В.М. Загородній // Зб. наук. пр. співробітників НМАПО імені П.Л. Шупика. — 2013. — Вип. 22, № 1. — С. 122–127.
3. Мамедов Д.Г. Предоперационная эндоваскулярная эмболизация менингиом головного мозга / Д.Г. Мамедов // Зб. наук. пр. співробітників НМАПО імені П.Л. Шупика. — 2011. — Вип. 20, № 3. — С. 258–263.
4. Савелло А.В. Внутрисосудистая эмболизация в комплексном лечении менингиом / А.В. Савелло // Амбулаторная хирургия. — 2007. — № 2. — С. 19–24.
5. Савелло А.В. Предоперационная эмболизация вне- и внутричерепных опухолей / А.В. Савелло, Д.В. Свистов, Д.В. Кандыба // Нейрохирургия. — 2007. — № 2. — С. 24–37.
6. Тиглиев Г.С. Хирургия внутричерепных экстрацеребральных опухолей / Г.С. Тиглиев, В.Е. Олюшин. — СПб, 1997. — С. 111–176.

7. Щеглов Д.В. Ендоваскулярна деваскуляризація рясно васкуляризованих пухлин у нейроонкології / Д.В. Щеглов, Д.Г. Мамедов-Огли // Ендоваскулярна нейро рентгенохірургія. — 2014. — № 1(7). — С. 39–48.
8. Efficacy of trisacryl gelatin microspheres versus polyvinyl alcohol particles in the preoperative embolization of meningiomas / M. Bendszus, R. Klein, R. Burger [et al.] // AJNR. — 2000. — Vol. 21, N 2. — P. 255–261.
9. Lanzino G. Embolization of meningiomas / G. Lanzino // J. Neurosurg. — 2013. — Vol. 119, N 2. — P. 362–363.
10. Meningiomas in 2009: controversies and future challenges / B.A. Campbell, J.A. Maguire, B. Toyota, R. Ma // Am. J. Clin. Oncol. — 2009. — Vol. 32, N 1. — P. 73–85.
11. Preoperative embolization of brain tumor with pial artery or dural branch of internal carotid artery as feeding artery / M. Hirohata, T. Abe, N. Fujimura [et al.] // Interv. Neuroradiol. — 2006. — Vol. 12. — P. 246–251.
12. The role of preoperative embolization for intracranial meningiomas / A.H. Shah, N. Patel, D.M. Raper [et al.] // J. Neurosurg. — 2013. — Vol. 119, N 2. — P. 364–372.
13. Wiemels J. Epidemiology and etiology of meningioma / J. Wiemels, M. Wrensch, E.B. Claus // J. Neurooncol. — 2010. — Vol. 99, N 3. — P. 307–314.

ПОРІВНЯЛЬНИЙ АНАЛІЗ ВПЛИВУ ЗАСТОСУВАННЯ ДООПЕРАЦІЙНОЇ ЕНДОВАСКУЛЯРНОЇ ЕМБОЛІЗАЦІЇ НА РЕЗУЛЬТАТИ ХІРУРГІЧНОГО ЛІКУВАННЯ ГІПЕРВАСКУЛЯРИЗОВАНИХ МЕНІНГІОМ

Ю.Г. СЕРГІЄНКО, В.О. П'ЯТИКОП

Харківський національний медичний університет

Мета роботи — проаналізувати вплив доопераційної ендоваскулярної емболізації пухлинної судинної мережі на результати хірургічного лікування гіперваскуляризованих менінгіом.

Матеріали та методи. Матеріалом дослідження є клініко-інструментально-морфологічні спостереження за 103 хворими з гіперваскуляризованими менінгіомами, які були обстежені та проліковані в нейрохірургічних відділеннях КЗОЗ «Харківська обласна клінічна лікарня — Центр екстреної медичної допомоги та медицини катастроф» і Харківської клінічної лікарні на залізничному транспорті № 1 Філії «Центр охорони здоров'я» ПАТ «Українська залізниця» за період з 2006 до 2015 р. У дослідження були залучені хворі з менінгіомами головного мозку, які мали інтенсивне кровопостачання та були верифіковані гістоморфологічно після хірургічного видалення. В основній групі із 43 хворих проводили лікування із застосуванням доопераційної ендоваскулярної емболізації судинної мережі пухлини. У групі із 60 хворих проводили хірургічне лікування гіперваскуляризованих менінгіом головного мозку за традиційними методиками без попередньої емболізації.

Результати. У пацієнтів, яким проведено доопераційну емболізацію, втричі рідше фіксували інтраопераційну крововтрату об'ємом понад 500 мл, ніж у пацієнтів, яким резекцію гіперваскуляризованих менінгіом виконано за традиційними методиками. Використання доопераційної ендоваскулярної емболізації на 30 % знизило потребу в гемотрансфузії під час і після резекції гіперваскуляризованих менінгіом. Кількість часткових резекцій в основній групі вдалося знизити в 4 рази (до 4,6 % проти 18,4 % у групі порівняння). Тотально видалених менінгіом в основній групі пацієнтів було на 25 % більше, ніж у групі порівняння. Величина індексу Карновського в основній групі при контрольному огляді через 6–12 міс була достовірно вищою ($(81,2 \pm 7,4) \%$), ніж у групі порівняння ($(78,3 \pm 9,7) \%$).

Висновки. Виконання доопераційної емболізації судинної мережі гіперваскуляризованих менінгіом зменшує об'єм інтраопераційної крововтрати і, відповідно, необхідність проведення інтра- та післяопераційної гемотрансфузії, що сприяє зменшенню ймовірності розвитку інтраопераційного набряку мозку та післяопераційних ускладнень. Застосування ендоваскулярної деваскуляризації перед хірургічним видаленням гіперваскуляризованих менінгіом достовірно збільшує радикальність резекції.

Ключові слова: гіперваскуляризовані менінгіоми, доопераційна ендоваскулярна емболізація, емболізуювальні матеріали.

A COMPARATIVE ANALYSIS OF THE IMPACT OF PREOPERATIVE ENDOVASCULAR EMBOLIZATION ON THE OUTCOMES OF HYPERVASCULAR MENINGIOMAS SURGERY

YU.G. SERGIENKO, V.A. PYATIKOP

Kharkiv National Medical University

Objective — to analyse of the impact preoperative endovascular devascularization on the outcomes of hypervascular meningiomas surgery.

Materials and methods. It was analysed data of 103 patients with hypervascular meningiomas of the brain. They were examined and treated in the neurosurgical clinic of Kharkiv Regional Clinical Hospital — Emergency Center and Disaster Medicine and Kharkiv Clinical Hospital on railway transport N 1 Branch «Health Center» PJSC «Ukrainian Railways» in the period from and 2006 to 2015 in accordance with the quality standards and protocols of health care. In the study group, which accounted for 43 patients who were treated with preoperative endovascular embolization of meningiomas vascular network. The comparison group consisted of 60 patients who underwent surgical treatment of hypervascular meningiomas by conventional techniques without preoperative devascularization.

Results. Intraoperative blood loss of more than 500 ml was recorded 3 times less in patients of the study group than in the comparison group of patients. Performing preoperative embolization endovascular 30 % reduces the need for blood transfusion during or after resection of hypervascular meningiomas. Number of partial resection in the study group was reduced by 4 times — up to 4.6 % compared with 18.4 % in the control group. Total removal of meningiomas in the study group patients were 25 % more than in the comparison group. The Karnofsky index was significantly higher in the study group patients ((81.2 ± 7.4) %) than in the group comparison ((78.3 ± 9.7) %) in 6–12 month after surgery.

Conclusions. This method allows to decrease the volume of blood loss during surgical removing of meningiomas with intensive blood supply. This gives an opportunity to perform more radical and less traumatic surgery. The results of our study indicate the efficacy of preoperative embolization of hypervascular meningiomas to improve the results of surgical treatment.

Key words: hypervascular meningioma, preoperative endovascular embolisation, embolic agents.